

**Das Auge als
Fenster zu Ihrer
*Herzgesundheit***

Diabetische Retinopathie



Blutgefäße im Körper und der Einfluss von Diabetes

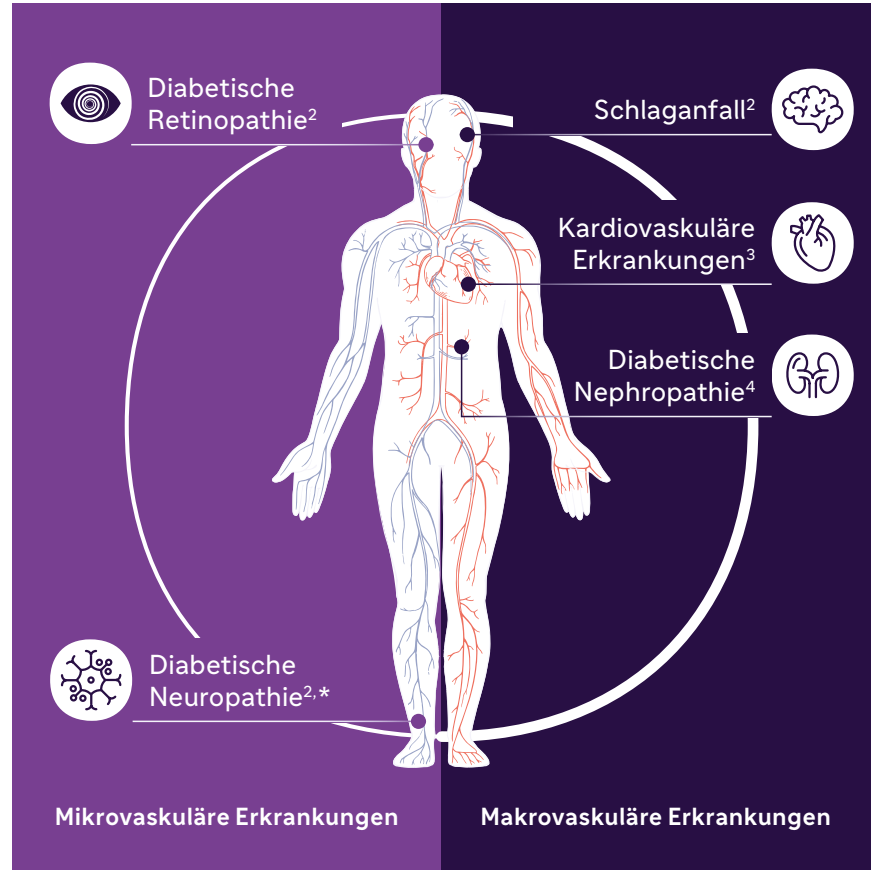
Durch einen schlecht eingestellten Diabetes können die Blutgefäße geschädigt werden, was zu unterschiedlichen Folgeerkrankungen führen kann.

Je nachdem, ob große oder kleine Blutgefäße betroffen sind, spricht man von **makrovaskulären** Erkrankungen (große Blutgefäße; z. B. Herzinfarkt) oder **mikrovaskulären** Erkrankungen (kleine Blutgefäße; z. B. diabetische Retinopathie).

Haupttrisikofaktoren für Diabetes-Folgeerkrankungen sind:¹

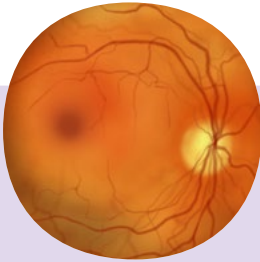- Diabetesdauer
- HbA_{1c}-Wert
- Bluthochdruck
- Erhöhte Blutfettwerte

Mehr als **1 von 3** Menschen mit Diabetes entwickelt im Laufe der Erkrankung eine **diabetische Retinopathie**⁸

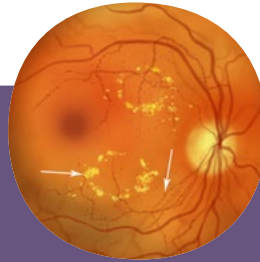


* Neuropathie: Krankheit, bei der die Nerven im Körper geschädigt sind

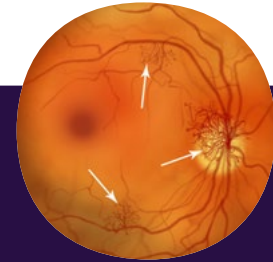
Stadien der diabetischen Retinopathie⁵



0 Jahre: **gesundes Auge**



5–10 Jahre: **Moderate NPDR**



> 15 Jahre: **Proliferative* DR**



Medizinische Abbildungen: Beispielhafte Darstellung von diabetischen Netzhautschäden.

Links: gesundes Auge. **Mitte:** Auge mit Ablagerungen und Ausbuchtungen der Gefäßwände. **Rechts:** Auge mit Bildung neuer Blutgefäße.

DR: diabetische Retinopathie; **NPDR:** nicht proliferative diabetische Retinopathie. * Proliferativ: neue Blutgefäße bildend

Die diabetische Retinopathie ist **lange Zeit asymptomatisch und schmerzfrei**.⁶ Mit dem Fortschreiten werden Symptome sichtbar – es zeigen sich **zunehmende Einschränkungen der Sehkraft**.



Warnzeichen für eine diabetische Retinopathie:⁷

- **Veränderte Kontrastwahrnehmung**
- **Herabgesetztes Sehvermögen**
(häufig erst im fortgeschrittenen Stadium und irreversibel)

Was Sie *tun* können



Untersuchung der Augen bei Diabetes-Erstdiagnose, danach **mind. 1× pro Jahr**



Optimierung des Langzeitzuckerwerts (**HbA_{1c}-Wert**), sowie der **Blutdruck- und Blutfettwerte**



Bei **Sehstörungen** umgehend einen **Arzt** bzw. eine **Ärztin** aufsuchen



Ein **gesunder Lebensstil** kann dazu beitragen, das Risiko für Folgeerkrankungen zu reduzieren

Referenzen:

1. Wascher C, et al., Zeitbombe Zuckerkrankheit. MedMedia Verlag, 5. Auflage, 2021.
2. National Diabetes Fact Sheet, 2011; 2. AACE Diabetes Mellitus Clinical Practice Guidelines Task Force. Endocr Pract 2007;13:4-69.
3. American Association of Clinical Endocrinologists Medical Guidelines for Clinical Practice for the Management of Diabetes Mellitus, Endocr Pract 2007;13: S1, S2-68.
4. He H, et al., Vascular Endothelial Growth Factor Signals Endothelial Cell Production of Nitric Oxide and Prostacyclin through Flk-1/KDR Activation of c-Src, J Biol Chem 1999;274:25130.
5. Al-Omais A, et al. Detection of Diabetic Retinopathy in Retinal Fundus Images Using CNN Classification Modelz Zuletzt aufgerufen am: 06.11.2025. <https://www.mdpi.com/2079-9292/11/11/2740/htm>
6. Hammes HP, et al. Diabetic Retinopathy and Maculopathy. Exp Clin Endocrinol Diabetes. 2021 Aug;129(S 01):S64–S69. doi:10.1055/a-1284-6223.
7. <https://www.augenaerzte-in-duesseldorf.de/diabetische-retinopathie/ursachen-symptome-risikofaktoren/>, zuletzt aufgerufen am: 06.11.2025.
8. <https://www.cdc.gov/vision-health/data-research/vision-loss-facts/index.html>, zuletzt aufgerufen am: 06.11.2025.

sanofi

Sanofi-Aventis GmbH

Turm A, 29. OG | Wienerbergstraße 11 | 1100 Wien | www.sanofi.com/de/osterreich